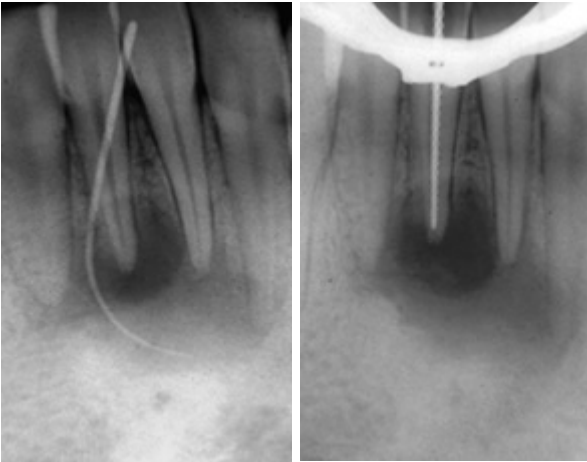


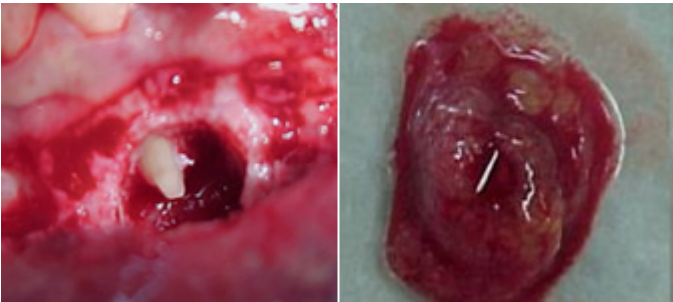
CASOS CLÍNICOS

CIRUGÍA COMPLEMENTARIA DE LA ENDODONCIA

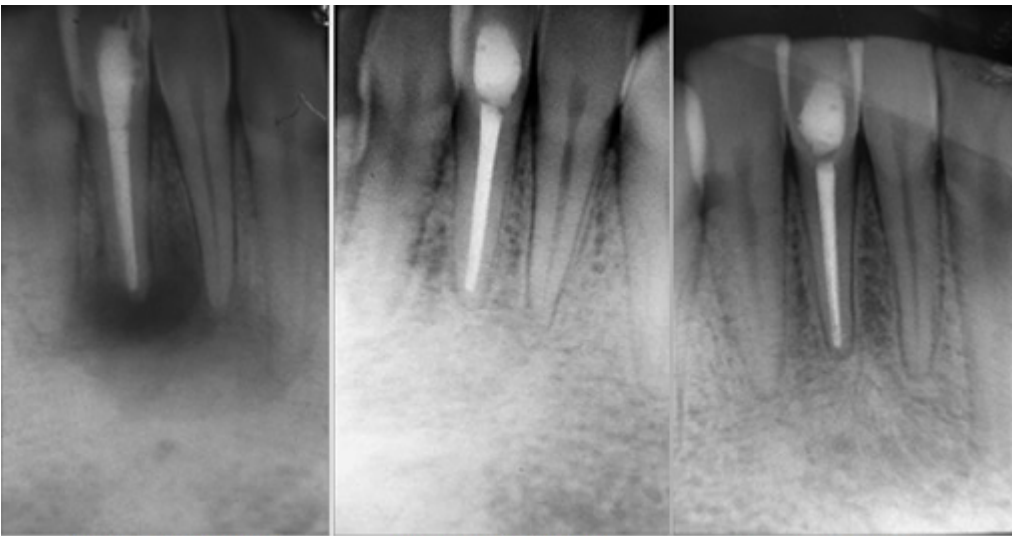
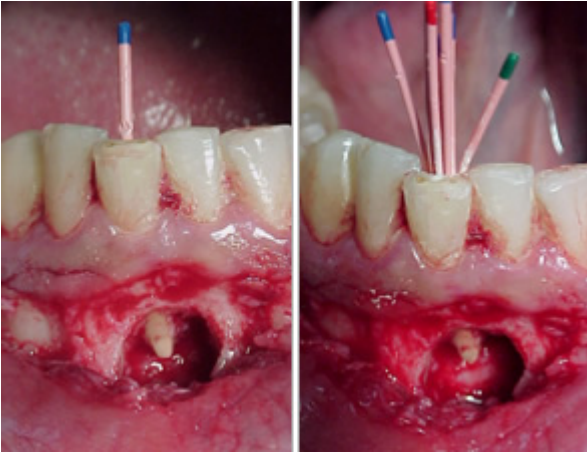
Dr. Ricardo Martínez Lalis



Edad: 18 años Sexo: M Diagnóstico Pulpar: Necrosis Diagnóstico Periapical: Periodontitis apical crónica Rx preoperatoria, como en fístula



Conductometría, drenaje constante a través del conducto radicular que no cesaba aún luego de la colocación de hidróxido de calcio entre sesiones. Se decide hacer un curetaje apical y obturación del conducto radicular a cielo abierto.



Rx post 19-05-05

Control 24-08-06

Control 9-11-07